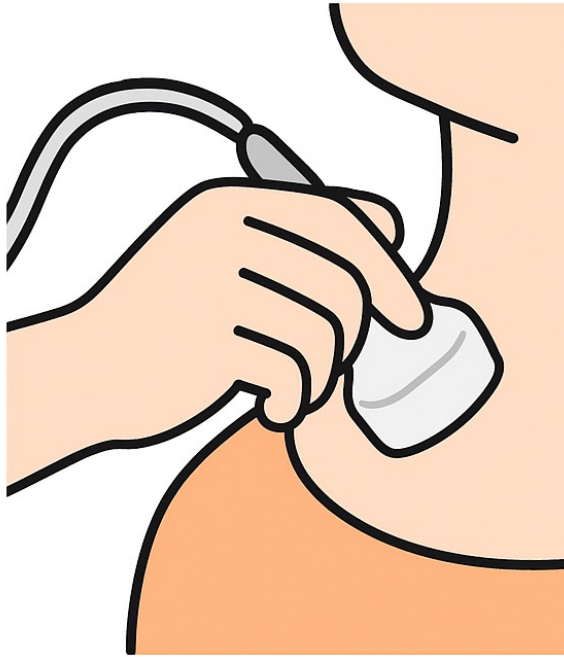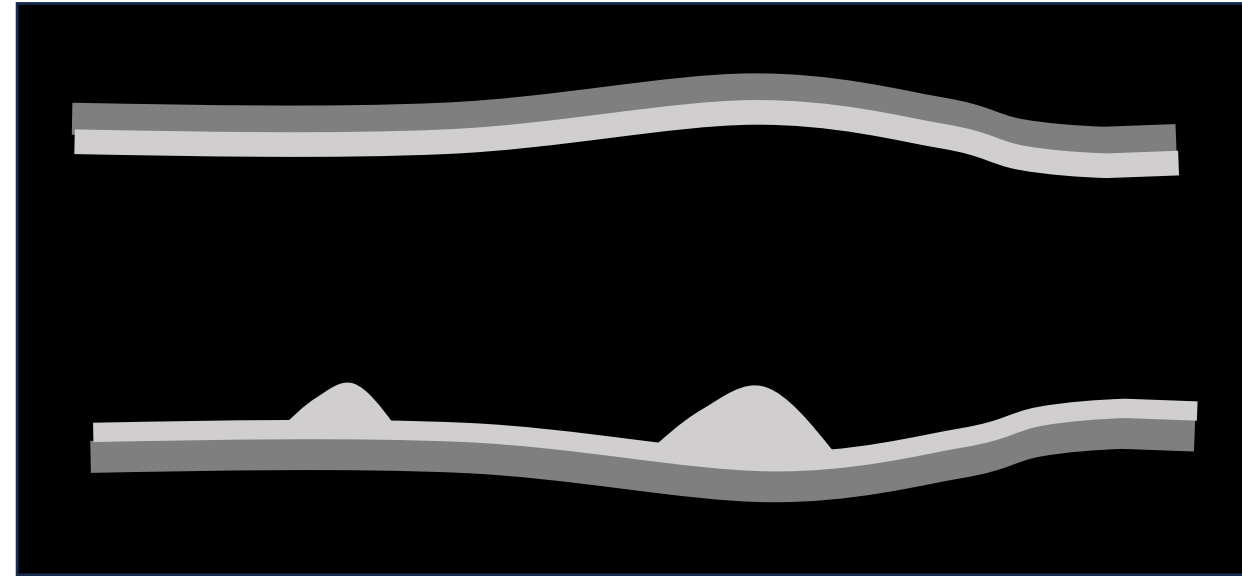




軽度の動脈硬化 血管壁の肥厚（プラーク）を認めます



動脈硬化なし 血管内はしっかり開いています

高度の動脈硬化 血管内が詰まりかけています

